

Queratoconjuntivitis Límbica Superior (Sd.Theodore): estudio clinicopatológico

J. Loscos¹
G. Tapia²
J. de la Cámara¹

¹Servicio de Oftalmología Hospital Universitari Germans Trias i Pujol Badalona, Barcelona
²Servicio de Anatomía Patológica Hospital Universitari Germans Trias i Pujol Badalona. Barcelona

Resumen

Aunque la queratoconjuntivitis límbica superior (Sd.Theodore) responde a unos mecanismos multifactoriales no bien entendidos, normalmente presenta unos signos clínicos específicos que nos obligan a pensar en ella pese a ser una patología infrecuente. Se presenta el caso de una paciente afecta, su evolución, tratamiento y el análisis histopatológico de la conjuntiva reseccionada.

Resum

Tot i que la Queratoconjuntivitis límbica superior (Sd. Theodore) respon a uns mecanismes multi factorials no ben entesos, normalment presenta uns signes clínics específics que en obliguen a pensar en ella tot i ser una patologia infreqüent. Es presenta el cas d'una pacient afectada, la seva evolució, tractament i l'anàlisi histopatològic de la conjuntiva reseccionada.

Summary

Although the origins of Superior Limbic Keratoconjunctivitis (SLK) are not well understood, usually presents well defined clinical signs that allow a certain diagnosis even it's an uncommon disorder. We describe the presentation of one case of SLK, the evolution, treatment and histopathology.

Caso clínico

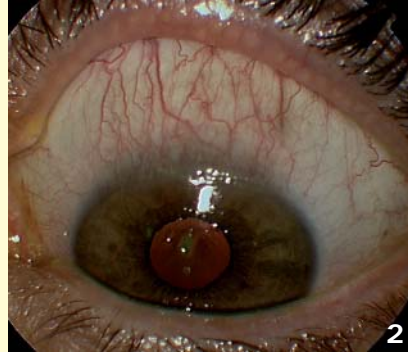
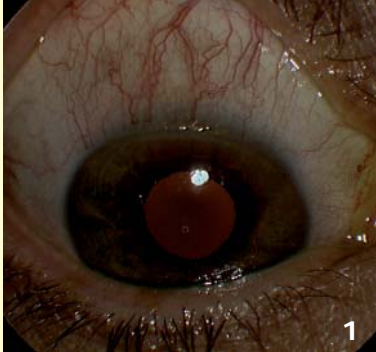
Mujer de 35 años de edad acude por sensación de quemazón, cuerpo extraño y blefaroespasma, de meses de evolución, que han empeorado en las últimas semanas. Refería haber sido tratada con múltiples colirios sin experimentar mejoría. No explicaba disminución de agudeza visual ni antecedentes sistémicos de interés.

En la exploración mostraba en ambos ojos hiperemia bulbar superior, con vasos en "corredor", edema en la conjuntiva bulbar superior con micropannus corneal, papilas tarsales de pequeño tamaño y que-

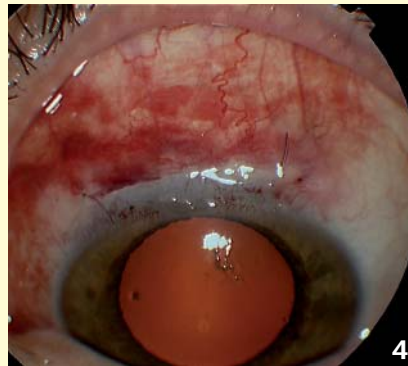
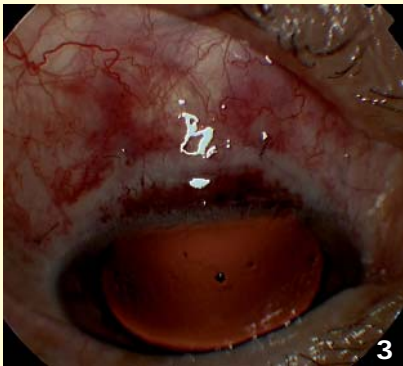
ratitis filamentosa bilateral (Figuras 1 y 2). El test de Schirmer y el BUT estaban acortados y la conjuntiva inferior, tanto bulbar como palpebral era anodina.

Diagnosticada de Queratoconjuntivitis límbica superior (Sd. Theodore) (QLS) se pautó tratamiento intensivo con lubricantes oculares con discreta mejoría del cuadro al disminuir los filamentos corneales. Ante la persistencia de la sintomatología se valoró con la paciente las diferentes opciones terapéuticas optándose por la resección de la conjuntiva bulbar superior, que se practicó bajo anestesia retrobulbar, sin complicaciones (Figuras 3 y 4).

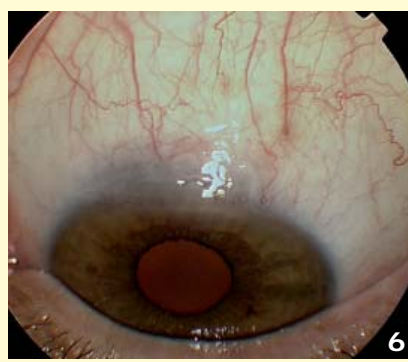
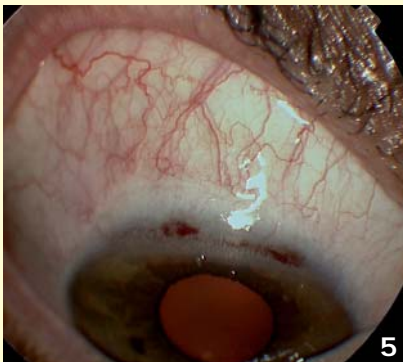
Correspondencia:
Jordi Loscos Arenas
Balme 334, 1º 4ª
08006 Barcelona
E-mail: jordiloscos4@hotmail.com



Figuras 1 y 2.
Presentación de ambos ojos



Figuras 3 y 4.
Postoperatorio inmediato de ambos ojos



Figuras 5 y 6.
Postoperatorio final de ambos ojos

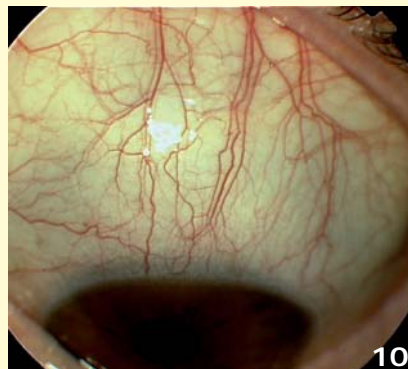
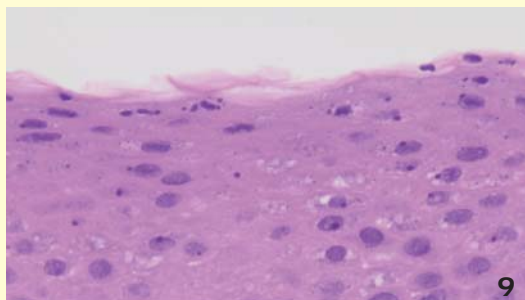
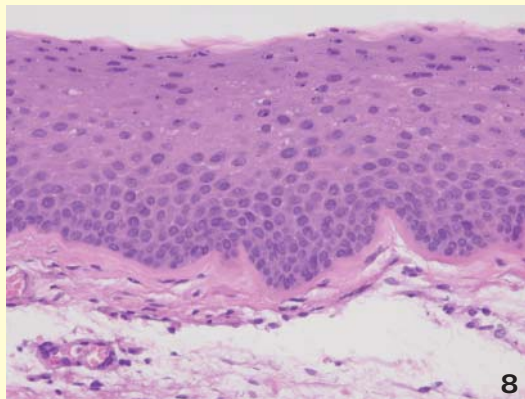
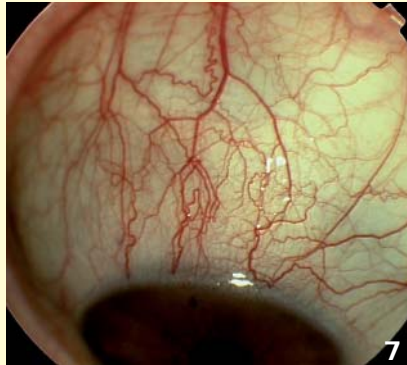
A la semana, refería una mejoría subjetiva importante hasta la casi desaparición de los síntomas cuatro semanas después. En el postoperatorio tardío han aparecido filamentos corneales en OI que han precisado de lubricantes oculares sin conservantes de manera continua (Figuras 5 y 6) por hiposecreción lagrimal.

Anatomía patológica

El examen histológico de la lesión mostró una mucosa conjuntival reemplazada por una metaplasia escamosa con acantosis y signos de queratinización. En las capas más superficiales, los queratinocitos

Figuras 7 y 8.
Anatomía patológica

Figuras 9 y 10.
Theodore like



presentaban un citoplasma vacuolado y gránulos de queratohialina. La membrana basal se encontraba engrosada y el corion submucoso no mostraba infiltrado inflamatorio significativo (Figuras 7 y 8).

Discusión

La literatura revisada coincide en la descripción del epitelio (acantosis, hiperqueratosis y vacuolización), pero muestra discordancia en cuanto a la inflamación y aunque algunos autores hablan de un componente inflamatorio del estroma otros lo descartan de forma explícita¹. El hecho de que muchos de estos pacientes, como es el caso del nuestro, hayan seguido tratamiento con corticoides tópicos, pudiera modificar el cuadro morfológico.

La QLS es una entidad clínica poco frecuente que consiste en un proceso localizado en la conjuntiva limbar superior, la conjuntiva tarsal y los 3 mm superiores de la cornea. Descrita por Theodore en 1963², y desde entonces poco sabemos de ella. Su etiología continua siendo desconocida, aunque parece existir un componente mecánico en su patogenia. Es de predominio en mujeres (75%), no hay predilecciones raciales ni estacionales. En un importante porcentaje (26- 50%) se encuentra distiroidismo y en un 20% de los casos una hiposecreción lagrimal asociada³. También hay casos descritos tras blefaroplastias superiores⁴. La edad de presentación es entre los 20 y los 60 años con una incidencia máxima a los 40 aunque hay casos excepcionales descritos en la infancia. Normalmente es bilateral, asimétrica y en muy raras ocasiones unilateral, ante las que debe siempre descartarse el antecedente quirúrgico. Presenta periodos de remisión y exacerbación que tienden a resolverse espontáneamente. Por ello, los casos leves no precisan tratamiento específico más que lubricación ocular o incluso lentes de contacto terapéuticas. Debemos tenerlo siempre presente porque en ocasiones los signos clínicos son menores que los síntomas y un correcto diagnóstico evitará tratamientos inútiles que pueden agravar el cuadro. No debemos confundir la QLS, con el denominado Sd. Theodore-like⁵, presente en usuarios de lentes de contacto blandas. Este último, parece estar relacionado con el timerosal, la afectación corneal es mayor de los 3mm superiores y revierte al suspender su uso (Figuras 9 y 10).

Se han propuesto diferentes tratamientos médicos, la aplicación con Nitrato de plata al 0.5- 1% no exenta de riesgos, la ciclosporina tópica, el suero autólogo, la inyección supratarsal de triamcinolona y quirúrgicos,

como la resección de la conjuntiva superior redundante, la crioterapia, o la termocauterización⁶⁻⁹. Aunque la revisión de la literatura aporta resultados dispares, ya que las muestras de pacientes son limitadas, los mejores resultados en casos evolucionados parecen obtenerse con la resección conjuntival¹⁰⁻¹².

Bibliografía

1. Cher I. Superior Limbic keratoconjunctivitis: Multifactorial mechanical pathogenesis. *Clin Experiment Ophthalmol* 2000;28:181-4.
2. Theodore FH. Superior limbal keratoconjunctivitis. *Eye, Ear, Nose Throat Monthly* 1963;42:25.
3. Grayson M. *Enfermedades de la córnea*. Pensilvania: Editorial Mosby 1999.
4. Sheu MC, Schoenfield L, Jeng BH. Development of superior limbic keratoconjunctivitis after upper eyelid blepharoplasty surgery: support for the mechanical theory of its pathogenesis. *Cornea* 2007;26(4):490-2.
5. Miller RA, Brightbill FS, Slama SL. Superior limbal keratoconjunctivitis in soft contact lens wearers. *Cornea* 1982;1:293.
6. Quintana M, Loscos F, Ribas JB. Kératoconjunctivite limbique supérieure. *Arch. Ophth.* (Paris) 1970;30(1):35-8.
7. Sahin A, Bozkurt B, Irkeç M. Topical cyclosporine a in the treatment of superior limbic keratoconjunctivitis: a long-term follow-up. *Cornea* 2008;27(2):193-5.
8. Goto E, Shimmura S, Shimazaki J, Tsubota K. Treatment of superior limbic keratoconjunctivitis by application of autologous serum. *Cornea* 2001;20(8):807-10.
9. Shen YC, Wang CY, Tsai HY, Lee YF. Supratarsal triamcinolone injection in the treatment of superior limbic keratoconjunctivitis. *Cornea* 2007;26(4):423-6.
10. Sun YC, Hsiao CH, Chen WL, Wang IJ, Hou YC, Hu FR. Conjunctival resection combined with tenon layer excision and the involvement of mast cells in superior limbic keratoconjunctivitis. *Am J Ophthalmol*. 2008;145(3):445-452. *Epub* 2008;16.
11. Kheirkhah A, Casas V, Esquenazi S, Blanco G, Li W, Raju VK, Tseng SC. New surgical approach for superior conjunctivochalasis. *Cornea* 2007;26(6):685-91.
12. Yokoi N, Komuro A, Maruyama K, Tsuzuki M, Miyajima S, Kinoshita S. New surgical treatment for superior limbic keratoconjunctivitis and its association with conjunctivochalasis. *Am J Ophthalmol* 2003;135(3):303-8.